Células madre adultas (mesenquimales y nucleadas). Aplicación al campo de la regeneración ósea maxilar en Implantología

Dr. Miguel Velilla López
Médico estomatólogo
Servicio de Estomatología de la Clínica Hospitalaria
St. Josep de Vic
Dr. Eduard Molina Mascaró
Médico especialista en Cirugía Maxilo-facial
Clínica Dexeus, Barcelona
Dra. Adela Miralles Marín
Responsable del Banco de Tejidos (Barcelona)
Dr. Juan García López
Director del Centro de Tejidos y Terapia celular del
Banco de Sangre y Tejidos (Barcelona)
Dr. Manuel Reina del Pozo
Prof. Titular del Dep. de Biología Celular de la
Universidad de Barcelona
Dra. Conxita de Castellarnau Castella
Investigador Senior, del Dep. de Biología Celular de la
Universidad de Barcelona y de Advancell

Dedicatoria

In Memoriam: Prof. Senén Vilaró

Resumen

OBJETIVO: Valorar la eficacia del implante de células madre pluripotenciales adultas obtenidas a partir de aspirado medular (células nucleadas) y de tejido adiposo (células mesenquimales) en la rehabilitación funcional y estética del aparato estomatognático de pacientes con insuficiencia ósea máxilo-mandibular.

DISEÑO: Ensayo clínico aleatorio-controlado, en un grupo constituido por 9 pacientes con insuficiencia ósea máxilo-mandibular. Los criterios de inclusión de los pacientes en este estudio, fueron adultos ambos sexos tanto los de asignación al grupo tratado con células obtenidas a partir de aspirado medular como con células mesenquimales cultivadas a partir de lipoaspirados de tejido adiposo.

RESULTADOS: Los resultados obtenidos evaluando el crecimiento óseo han sido altamente satisfactorios en 8/9 casos totales. Sólo 1 caso de 9 se descartó por contaminación. No se han distinguido diferencias destacables en la evolución del implante celular en ambos grupos objeto de estudio, y en todos los casos se consiguió hueso cortical. Se ha conseguido crecimiento de hueso vertical en los tratamientos realizados con células progenitoras mesenquimales, así como también en los tratados con concentrado de aspirado medular.

CONCLUSIONES: El implante de células madre adultas pluripotenciales es una técnica que precisa de una preparación meticulosa y un control exhaustivo de cada caso, pero que da resultados altamente positivos tanto si las células implantadas son mesenquimales como si se utiliza concentrado medular, frente a las técnicas clásicas hasta ahora utilizadas.

Palabras clave

Osteoinducción, osteogénico, células madre embrionarias, células madre adultas, células mesenquimales, tejido adiposo, médula ósea, células mononucleadas.

Introducción

El problema que representa la insuficiencia ósea maxilo-mandibular, que puede impedir o dificultar la rehabilitación funcional y estética del aparato estomatognático mediante implantes, es objeto de estudio desde hace años. Las técnicas para resolverlo han ido evolucionando e incorporando nuevos elementos a lo largo del tiempo. Actualmente, la técnica de elección es el tratamiento del defecto mediante la inserción de auto-injertos on-lay e in-lay, la cual es compleja y traumática y los resultados, como los de la distracción ósea, dependen fundamentalmente de la habilidad y preparación del cirujano. Sin embargo, muchos de los problemas de insuficiencia ósea pueden, hoy día, resolverse con otras técnicas más conservadoras. Los elementos de que se dispone podemos dividirlos básicamente en 2 grupos.

El primer grupo de materiales, estaría formado por las membranas que aíslan el defecto y cuya función es impedir el crecimiento de los tejidos blandos hacia su interior, mientras que preservan o crean un espacio en donde pueda crecer el hueso. Sus componentes pueden ser reabsorbibles o no reabsorbibles, rígidos o no, y todas ellas tienen ven-

tajas e inconvenientes, debiéndose utilizar la más adecuada a cada caso concreto. A una membrana deberíamos pedirle, además de que evite el crecimiento de los tejidos blandos hacia el defecto, que sea inmunológicamente compatible, barata, fácil de utilizar, que permita un cubrimiento total por la mucosa y encía adherida y que no sea posible su exposición. Existe una membrana que reúne todas estas condiciones, que no es otra que el propio periostio.

El segundo grupo de materiales, estaría formado por los posibles rellenos del defecto como son las matrices biocompatibles, las cuales imitan al hueso y tienen propiedades osteoconductoras de la regeneración ósea, lo que facilitará el andamiaje para las células y por tanto el crecimiento del hueso. Recordemos que la estructura ósea está constituida por una fase mineral de fosfato cálcico llamado hidroxiapatita (HA), el colágeno y otros componentes. Por este motivo, las cerámicas de fosfato cálcico similares al HA son en principio, una de las opciones usadas desde hace muchos años en implantes dentales, ortopedia y cirugía maxilofacial. Se han utilizado todo tipo de materiales (1), pero actualmente la tendencia es utilizar principalmente el hueso bovino y otros materiales como el hueso de cadáver, que al tener proteínas precursoras de hueso, podría inducir el crecimiento de éste y presenta una buena actividad osteoconductora e inductora del crecimiento óseo (2).

A este segundo grupo pertenecería el material osteogénico. Sólo el hueso vivo lo es, y solamente el hueso del propio paciente nos da la seguridad inmunológica necesaria.

En la actualidad, al discutible efecto morfogenético del hueso de cadáver, se le ha unido la utilización de concentrados de plaquetas (3), reservorio de factores de crecimiento y que se ha demostrado clínicamente que aumentan el metabolismo óseo, estimulan la regeneración periodontal, y acelera la cicatrización.

Estos factores de crecimiento plaquetarios no son específicos del hueso, sino que aceleran la formación de cualquier tipo de tejido, y su incorporación al arsenal terapéutico de la regeneración tisular guiada, ha hecho a ésta más predecible pero no totalmente y sólo se han conseguido aumentos óseos horizontales. Se precisaría un nuevo factor añadido al substrato, que diera la seguridad de que será hueso y no otro tejido lo que crecerá en los defectos a tratar. Una posibilidad serían las células precursoras del tejido óseo, las cuales ya se incorporan al substrato por medio del hueso molido del propio paciente, pero su concentración estimada de 1/1.000.000 no nos asegura la predictibilidad del tratamiento.

Desde hace algunos años se viene trabajando en la regeneración de tejidos mediante la implantación de células madre embrionarias. Durante la fase de mórula las células embrionarias son totipotenciales, esto es, cada una de ellas puede diferenciarse en todas las células del organismo y dar lugar a un ser completo. En el séptimo día, en la fase de blastocito, se forma una cavidad en la masa celular que da lugar a dos partes, el embrioblasto del que se diferenciarán las tres hojas embrionarias y el trofoblasto que dará lugar a la placenta. Estas células embrioblásticas son denominadas multipotenciales y van a diferenciarse en las distintas líneas de células pluripotenciales, que se multiplicarán a su vez en las estirpes celulares para las que están predeterminadas y que darán lugar a los distintos órganos en el embrión.

En la fase multipotencial, es en la que las células embrionarias son obtenidas para su utilización. Sin embargo la obtención e implantación de las células madreembrionarias presenta una serie de problemas morales, éticos e inmunológicos que dificultan su incorporación a la clínica.

Algunas células pluripotenciales permanecen en los distintos sistemas del adulto con la función de regeneración específica de la línea celular a que pertenecen.

Recientemente los trabajos de Verfaille (4) y Prosper (5) han demostrado que es posible la obtención y la extensión de células madre adultas, mesenquimales de médula ósea, y más recientemente Zuk PA y cols., 2001, las obtienen del tejido adiposo (6). Parece ser que estas células adultas insertadas en un medio favorable, son capaces de sufrir un proceso denominado de transdiferenciación, siendo entonces capaces de generar células de tejidos de hojas embrionarias diferentes a su origen, esto es, que vuelven a ser multipotenciales. Estas células madre adultas no presentan ninguno de los problemas tanto éticos como inmunológicos que hacían tan difícil la utilización de las embrionarias, por obtenerse del propio paciente. El doctor. del Olmo ha aplicado esta técnica a problemas clínicos concretos con gran éxito el año 2003 (7). Recientemente, Rei Ogawa y cols., 2006 ,(8) han revisado el tema de la potencial utilización de las células madre obtenidas por técnicas de liposucción del tejido adiposo en la regeneración del tejido óseo y en su vascularización. Nuestro grupo ha descrito la existencia en las células del tejido adiposo de una población de células progenitoras estromales muy primitivas capaces de producir endoteliales y en consecuencia de participar en el proceso de vascularización (Martinez-Estrada O.y cols., 2005) (8). Además, las células mesenquimales del tejido adiposo se ha descrito que expresan marcadores que indican su potencial capacidad de diferenciarse a células del tejido óseo y que es importante que las células vayan acompañadas de una matriz que les sirva de soporte para su anclaje y proliferación (revisado en 9 y 11).

En base a lo anterior, el objetivo de este estudio ha sido valorar la eficacia del implante de células madre pluripotenciales obtenidas a partir de tejido adiposo (células mesenquimales) y de aspirado medular (células nucleadas) en la rehabilitación funcional y estética del aparato estomatognático de pacientes con insuficiencia ósea máxilo-mandibular. Estas células se han utilizado mezcladas con una matriz ósea y plasma rico en plaquetas (PRP) para proporcionar soporte y factores de crecimiento osteoconductivos.

Metodología

Pacientes. En este estudio se incluyeron un total de 9

pacientes (6 varones y 3 mujeres) de edades comprendidas entre 45 y 65 años. Los criterios de inclusión de los pacientes en este estudio fueron la insuficiencia maxilar en combinación o no con la necesidad de elevación de senos para su tratamiento.

Los criterios de asignación al grupo tratado con células nucleadas obtenidas a partir de aspirado medular (n = 7) o con células mesenquimales (n = 3) obtenidas en cultivo de lipoaspirados del tejido adiposo, fueron únicamente los expuestos para ambos grupos. La evaluación clínica y radiológica (T.C. en todos los casos) fue realizada en el periodo pre- y post-operatorio. La evaluación clínica incluyó el seguimiento postoperatorio durante 24-48 horas. Posteriormente se realizó el seguimiento de forma ambulatoria semanalmente durante 8 semanas. La evaluación por imágenes incluyó estudio radiológico al término de las 8 semanas y estudio citológico del tejido óseo neoformado en los casos que requirieron reintervención. Este estudio se realizó bajo la autorización administrativa de la Organización Catalana de Trasplantes (OCATT) y con el consentimiento del Comité Ético del centro autorizado por el propio OCATT para la obtención e implantación de células madre adultas (Clínica Hospitalaria St. Josep de Vic).

Técnica quirúrgica. La obtención del aspirado medular se realizó mediante punción en cresta ilíaca, bajo sedación y anestesia local; el lipoaspirado se obtuvo en las mismas condiciones, de zona periumbilical mediante aspiración manual con cánula hueca aplicando técnica húmeda. El abordaje quirúrgico para el implante de las células madre pluripotenciales fue incisión crestal y descargas verticales en todos los casos, excepto en uno en el que se expuso la mandíbula en su totalidad para colocación de prótesis (10). Como era de esperar, cuando las células adquieren apariencia fibroblastoide, en cultivo expresan marcadores (CDs) específicos de mesenquimales (CD90; CD44; CD105; etc.) y son negativas para algunos marcadores hematopoyéticos que sí se expresan al inicio.

La obtención de células progenitoras mesenquimales de tejido adiposo se realizó mediante lavados y tratamiento enzimático del lipoaspirado y posterior puesta en cultivo de las mismas según técnica original descrita por Zuk PA y cols. 2001 (6), y posteriormente utilizada por nosotros (10). A estas células se les ha llamado PLA (processed lipoaspirate adipose cells), o también ADAS (adipose-derived adult stem cells) (8). Estas células multipotenciales pueden diferenciarse in vitro hasta adipocitos, osteoblastos, condrocitos (6, 8) y, recientemente, a células endoteliales (10). Una vez puesto a punto el proceso por el grupo de investigación Celltec UB de la Universidad de Barcelona, esta técnica se transfirió al Centro de Tejidos y Terapia Celular del Banco de Sangre y Tejidos de Barcelona, para su aplicación a terapia celular. La caracterización de las células obtenidas en 3 pacientes se realizó, al final del cultivo y antes de su implantación, mediante citometría de flujo y el uso de alguno de los marcadores especificos antes mencionados.

El aspirado medular de 7 pacientes se procesó para el implante mediante centrifugación a 3.500 rpm (1.506,50 g), durante 7 minutos.

El Plasma Rico en Plaquetas (PRP) se obtuvo mediante la técnica habitual.

Resultados

Los casos clínicos globales se presentan en la Tabla I a modo de resumen.

Casos clínicos de pacientes tratados con células mesenquimales de tejido adiposo

El volumen medio de tejido adiposo obtenido en 3 pacientes ha sido de 56,7 ± 37,5 ml, a partir del cual al final del cultivo se han obtenido 21,6 x 106 ± 6,2 células para implante. Por citometria de flujo se encontró que de estas células un 94,6 ± 4,1 por ciento han sido CD45-, un 92,4 ± 2,5 por ciento han sido CD14-CD90+ y un 72,5 ± 12,9 por ciento CD105 + CD166 + CD45-, lo cual nos estaría indicando su origen mesenquimal y su potencial osteogénico.

Caso I. Varón de 45 años de edad que presenta gran defecto horizontal y vertical en zona vestibular anterior, que compromete gravemente la estética de la restauración (Figura 1). Bajo anestesia local y sedación, fue practicada manualmente liposucción periumbilical (Figura 2) con técnica húmeda para la obtención del material adiposo, que fue inmediatamente trasladado al Banco de Tejidos para su procesado y puesta en cultivo (Figura 3). Siete días más tarde, bajo anestesia local se realizó la intervención para la inserción de los implantes y el relleno del defecto mediante una mezcla de hueso bovino, PRP y las células mesenquimales procedentes del cultivo (Figura 4). Se interpuso una membrana de fibrina del propio paciente, para evitar la dispersión del relleno, y mediante incisión del periostio se liberó el colgajo que fue suturado sin tensión. Parte de las células se infiltraron en el área de sutura para una mejor cicatrización. A las 8 semanas el paciente conservaba radiológicamente el injerto en altura. El escáner demostró a los 90 días que el crecimiento óseo se había producido tanto en sentido horizontal como en el vertical (Figura 5).

Casos II y III. Con la misma técnica, se obtuvieron e implantaron células mesenquimales en otros dos pacientes con atrofia mandibular severa, en uno de los cuales se utilizó como material de relleno y adhesivo para prótesis de mentón y ángulo mandibular, con resultados satisfactorios (Figuras 6 y 7). Este paciente, que había sido intervenido innumerables ocasiones, acumulaba fracasos. Seis meses después de la intervención el paciente continúa asintomático.

En el tercer caso se perdió el injerto a causa de una infección (Tabla I).

La técnica descrita demuestra que la inserción de células madre adultas (mesenquimales de tejido adiposo autólogo) en maxilares induce el crecimiento óseo incluso vertical, ya que aunque en ninguno de los casos pudo llevarse a cabo la citología la evolución clínica y radiológica fue suficientemente demostrativa.

PACIENTES	INSUFICIENCIA MAXILAR	ELEVACIÓN DE SENOS	PROCEDENCIA CELULAR	CULTIVO	TIPO CELULAR	CONTROL RADIOLÓGICO	CONTROL HISTOLÓGICO	RESULTADOS
1	Sí	No	Tejido adiposo	Sí	Mesenquimales	T.C.	No	+
2	Sí	No	Tejido adiposo	Sí	Mesenquimales	T.C.	No	+
3*	Sí	No	Tejido adiposo	Sí	Mesenquimales	No	No	¿?
4	Sí	Sí	Médula ósea	No	Células nucleadas de médula ósea	T.C.	No	+
5	Sí	Sí	Médula ósea	No	Células nucleadas de médula ósea	T.C.	Sí	+
6	Sí	Sí	Médula ósea	No	Células nucleadas de médula ósea	T.C.	No	+
7	Sí	No	Médula ósea	No	Células nucleadas de médula ósea	T.C.	No	+
8	No	Sí	Médula ósea	No	Células nucleadas de médula ósea	T.C.	No	+
9	No	Sí	Médula ósea	No	Células nucleadas de médula óseas	T.C.	No	+

Tabla I. Principales características y resultados globales en los pacientes estudiados. (el paciente 3 no se pudo considerar porque se infectó*

CASOS CLÍNICOS DE PACIENTES TRATADOS CON CÉLULAS NUCLEADAS DE MÉDULA ÓSEA.

CASO I. Paciente de 47 años de edad, que presenta insuficiencia ósea muy grave en maxilar superior que precisaría de injerto de hueso procedente de cresta ilíaca, con dudoso pronóstico dado el escasísimo material ósea donde insertar el injerto (Figura 8).

Se obtiene el aspirado medular mediante punción de hueso ilíaco (Figura 9).

Se prepara una cavidad mediante una membrana semirrígida, que se rellena con una mezcla de hueso bovino, que nos dará volumen, PRP que aportará factores de crecimiento, homogenizará la mezcla y la hará fácil de manipular y el centímetro cúbico superior del precipitado celular, obtenido mediante el centrifugado de 30 ml de la muestra del aspirado medular , donde en razón de su densidad, se encontrarán las células mononucleadas (Figuras 10 y 11). Tenemos pues el material de relleno que buscábamos desde el principio: andamiaje biológico, impulso de crecimiento y células nucleadas como precursores potenciales del crecimiento óseo. Estas células no han sido aún caracterizadas, pero cabe suponer que en esta fracción pueden existir células precursoras. Con esta idea las hemos obtenido e implantado en el mismo acto quirúrgico, y al ser del propio paciente, no existen problemas ni éticos ni inmunológicos. Además, con esta técnica no hemos abierto un segundo campo quirúrgico que siempre resulta traumático para el paciente y es comprometido para el profesional. En este caso el T.C. demostró a los 3 meses un crecimiento óseo extraordinario (figura 12). Los implantes fueron insertados y cargados sin problema.

CASO II. Mujer de 50 años que presenta una reabsorción extrema en maxilar superior (figura 13). Se propuso injerto de cresta ilíaca que fue rechazado por la paciente. Con la misma técnica que en el caso anterior se procedió a la regenera-

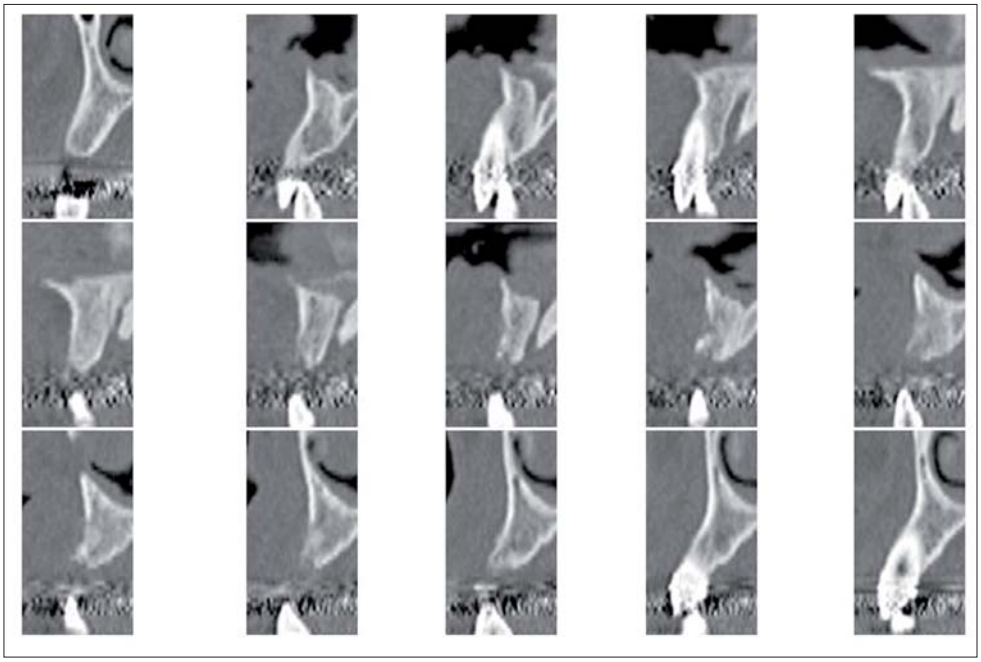

Figura 1

Figura 2a, b, c y d



ción ósea, en esta ocasión sin la ayuda de la membrana que hubiera impedido la sutura sin tensión. A los tres meses, el T.C. demostró un crecimiento óseo sumamente satisfactorio (Figura 14), incluso comparado con otro caso tratado con injerto de cadera. En este caso la histología dio el resultado de hueso medular. Los implantes fueron colocados y cargados sin incidencia.

Finalmente comparamos este caso con otro distinto tratado con injerto de cresta ilíaca (Figura 15).

El resto de casos fueron tratados y resueltos con idéntica técnica (Tabla I).

Figura 3. Proceso de obtención de mesenquimales: a) centrifugado, b) cultivo, c) mesenquimales, d) transporte al centro hospitalario

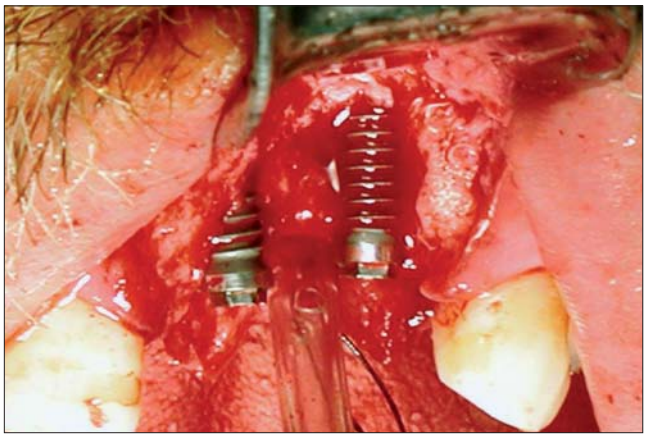

Figura 4a, b y c

Discusión

La técnica es novedosa, ya que no hemos encontrado en la literatura revisada ningún caso de aplicación de células madre adultas en la regeneración ósea maxilar en relación con la Implantología, por lo que naturalmente la experiencia clínica es escasa, pero ante los resultados obtenidos, se podría expresar que una nueva y quizás prometedora terapia celular en Medicina Regenerativa, podría ser la utilización de las células madre mesenquimales de origen adiposo (más abundantes que en la médula ósea) del propio paciente, multiplicarlas in vitro utilizando su propio suero como factor de crecimiento y posteriormente transferirlas al paciente de forma adecuada para poder facilitar su diferenciación.

Esta transferencia podría hacerse con las células solas o asociadas a algún tipo de biomaterial cerámico de los que ya se usan actualmente, pensando que estos podría favorecer conjuntamente su anclaje y favorecer su osteointegración.

De acuerdo con distintos autores (8, 9) y por resultados experimentales propios (10) creemos que esta podría ser técnica de elección para resolver los defectos óseos más importantes y sobre todo el proceso de vascularización, el cual es muy necesario para que haya formación de hueso medular.

Con esta intención a partir del tejido adiposo hemos obtenido un número muy elevado de células progenitoras adultas, que expandidas en cultivo presentan o expresan marcadores reconocidos como específicos para células mesenquimales con capacidad de diferenciación específica a células del hueso. En los casos estudiados y que se han podido seguir, esta técnica ha sido clínicamente muy efectiva. Sin embargo, en la práctica diaria resulta, por ahora, legalmente inalcanzable para el práctico general y bastante costosa.

Sin embargo, los resultados también positivos obtenidos en 7 casos utilizando las células nucleadas de un concentrado medular sin purificar, nos estaría indicando otro camino por el que quizás de forma no tan traumática y en el mismo acto quirúrgico, se podrían resolver casi la totalidad de los casos de insuficiencia ósea periimplantaria, con la aportación de las pocas células madre hematopoyéticas presentes en dichos concentrados de médula ósea medular. Nos encontramos, como se demuestra radiológica, clínica e histológicamente (esto último en un caso), que las células existentes son capaces de transdiferenciarse en células madre precursoras de tejido óseo. Si bien en estos casos se consigue sólo hueso en forma de bloque cortical, este es suficiente para llevar a cabo tratamientos implantológicos.

No desesperamos, sin embargo, de que aplicando al aspirado medular técnicas más refinadas de aislamiento y extensión celular en el mismo acto quirúrgico, llegaremos a conseguir un número de células aportado superior y el "efecto rabo de lagartija" deseado, esto es, la restitución íntegra de cortical y medular que buscamos desde el principio.

Correspondencia

Dr. Miguel Velilla López
Tel. y fax: 93 883 37 24
e-mail: miguelvelilla@telefonica.net

Agradecimientos

Dra. Esther Bellafont
Dña. M.ª Jesús Félix
Dra. Carmen Ros
Dra. M.ª José Giménez
Prof. Montserrat Ponsà
D. Miguel Velilla Bellafont
Dr. Julián López
Dr. Albert Vallés
Dr. Josep M.ª Ferrer
Dr. Juan Ángel Clavero
Dr. Luís Massuet
Dr. Luciano Rodríguez

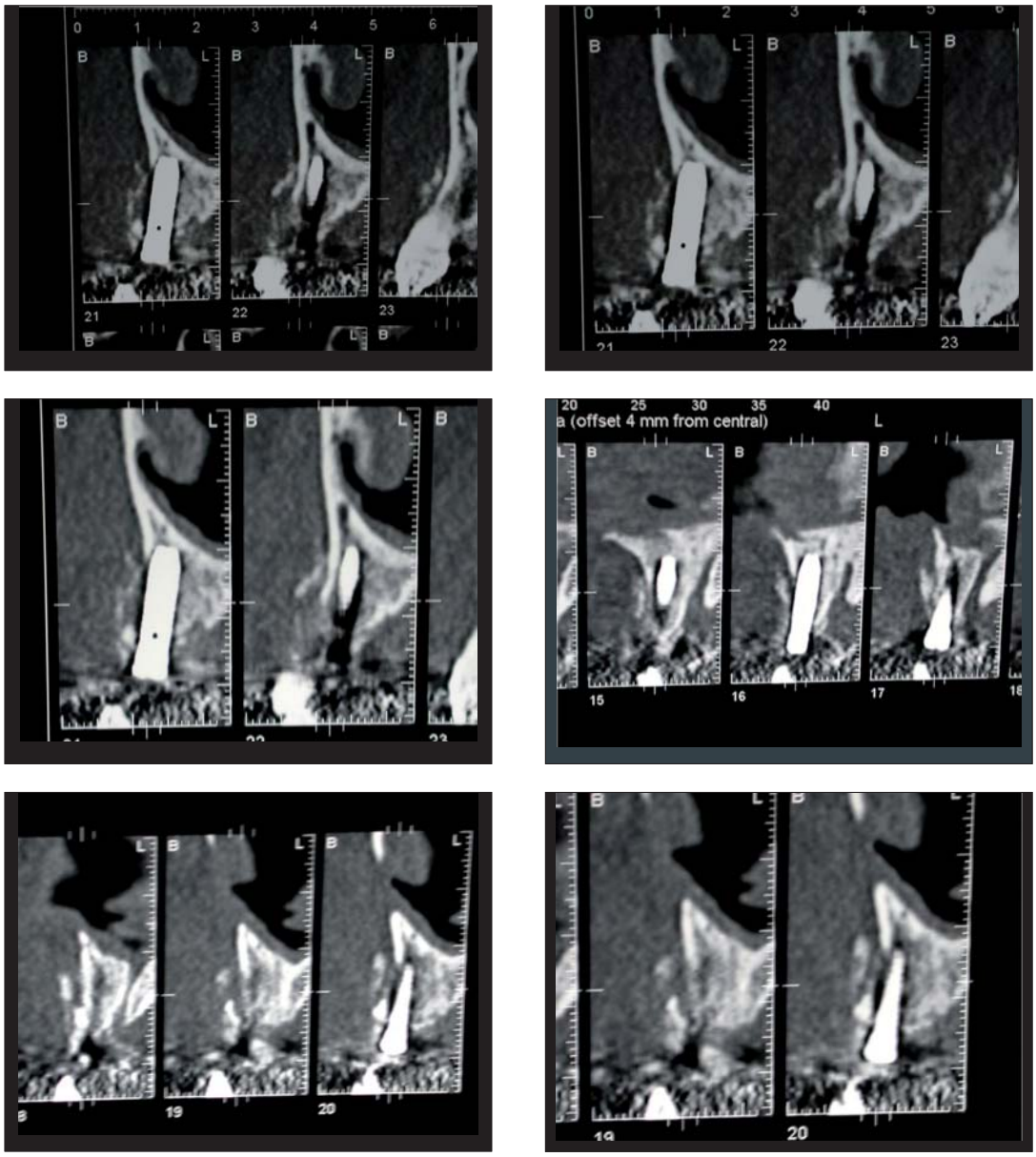

Figura 5a, b, c, d, e y f

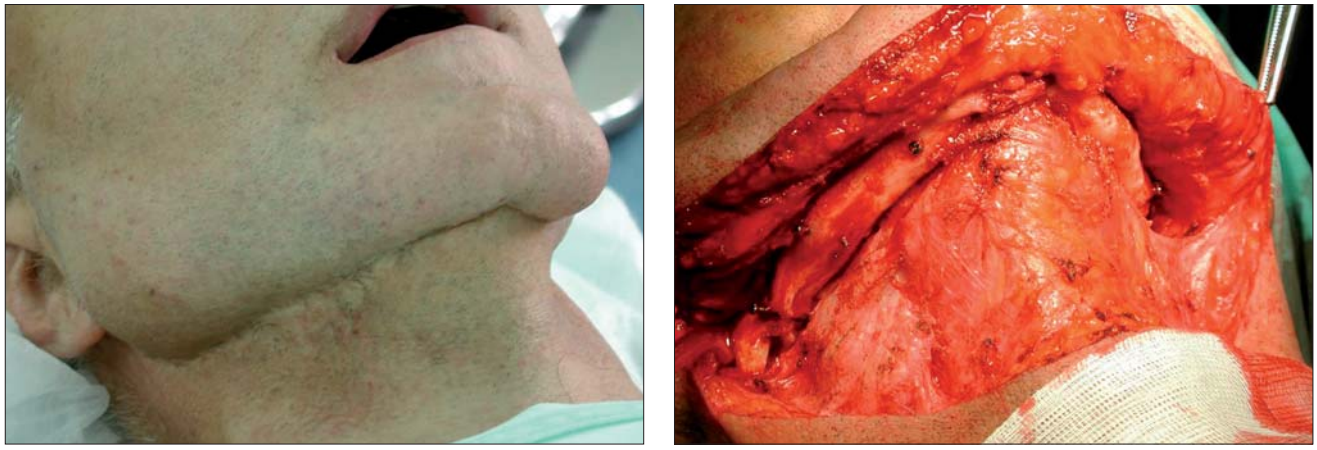

Figura 6a y b

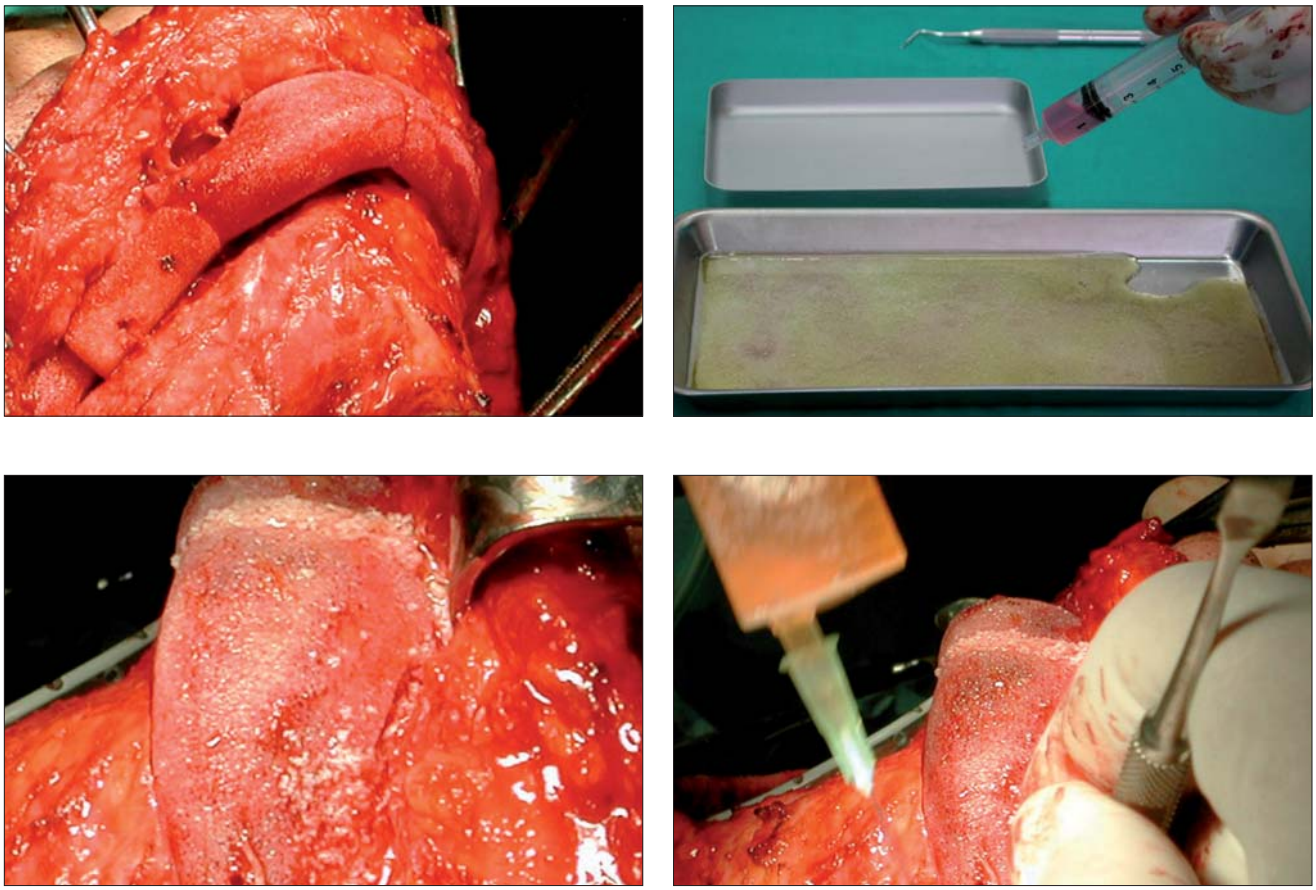

Figura 7a, b, c y d

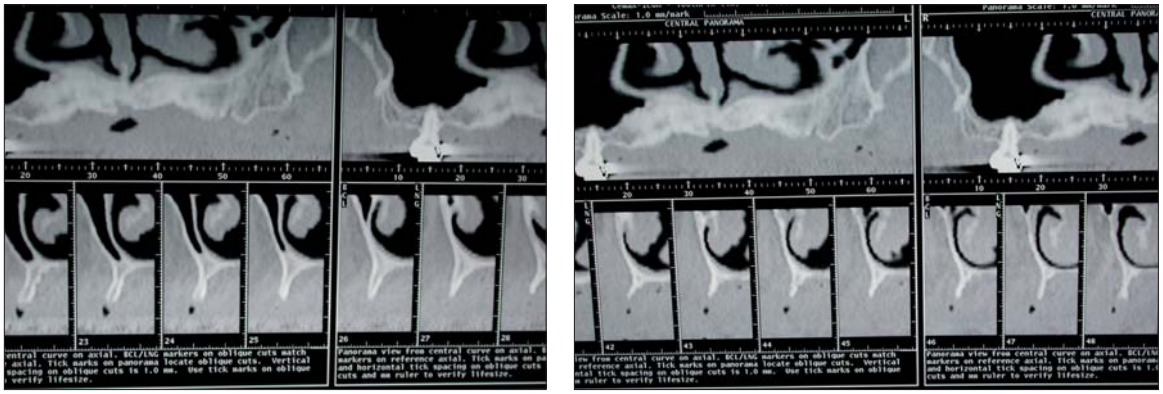

Figura 8a y b

Figura 9

Figura 10a. Vertido en los tubos de centrifugado.
10b. Obtención de la sangre para el P.R.P.
10c. Material final de relleno

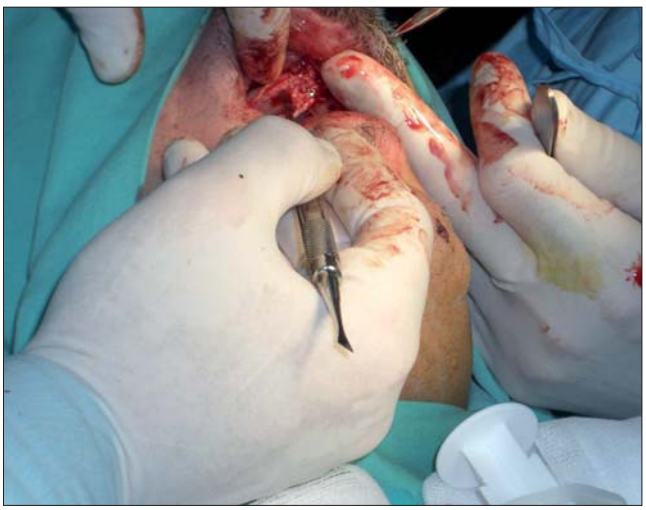

Figura 11a y 11b

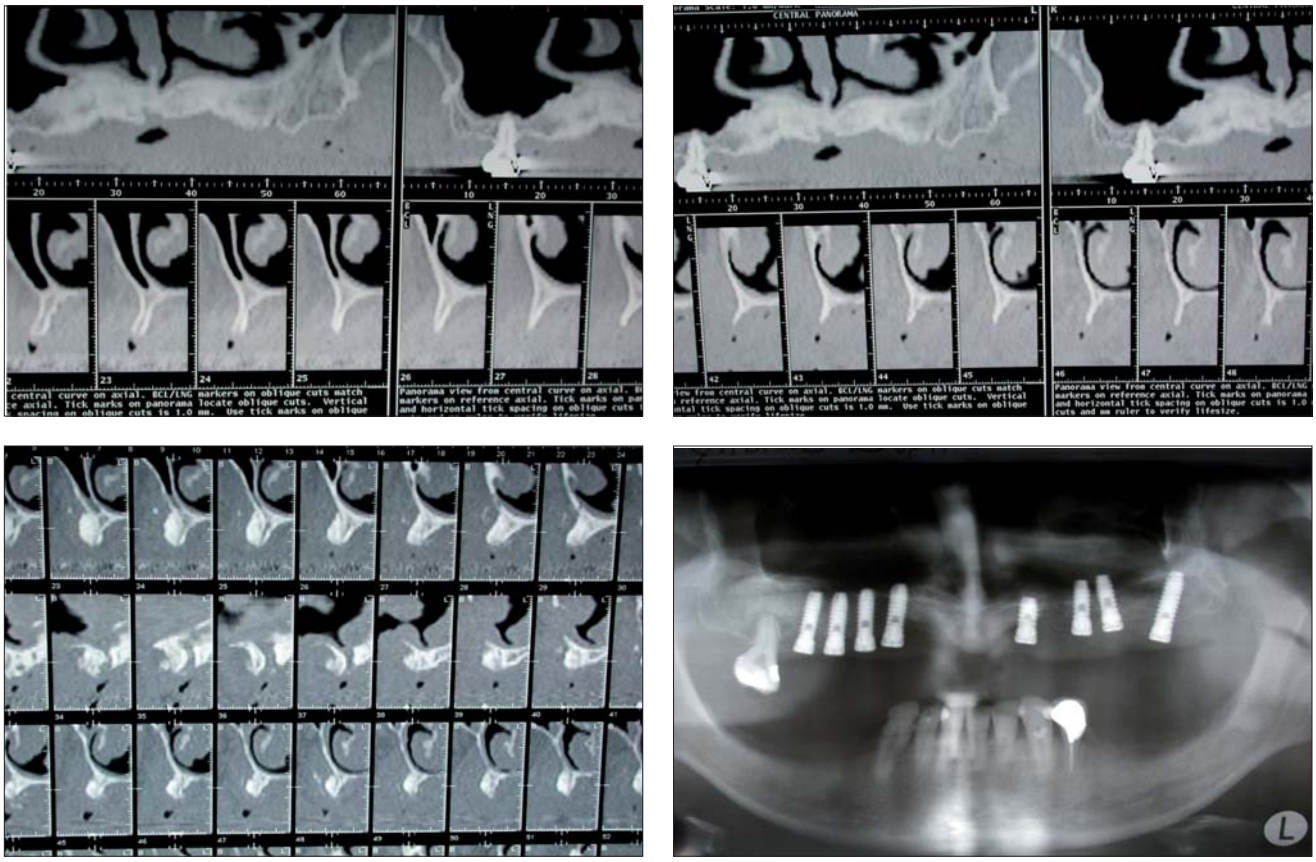

Figura 12a, b,c y d

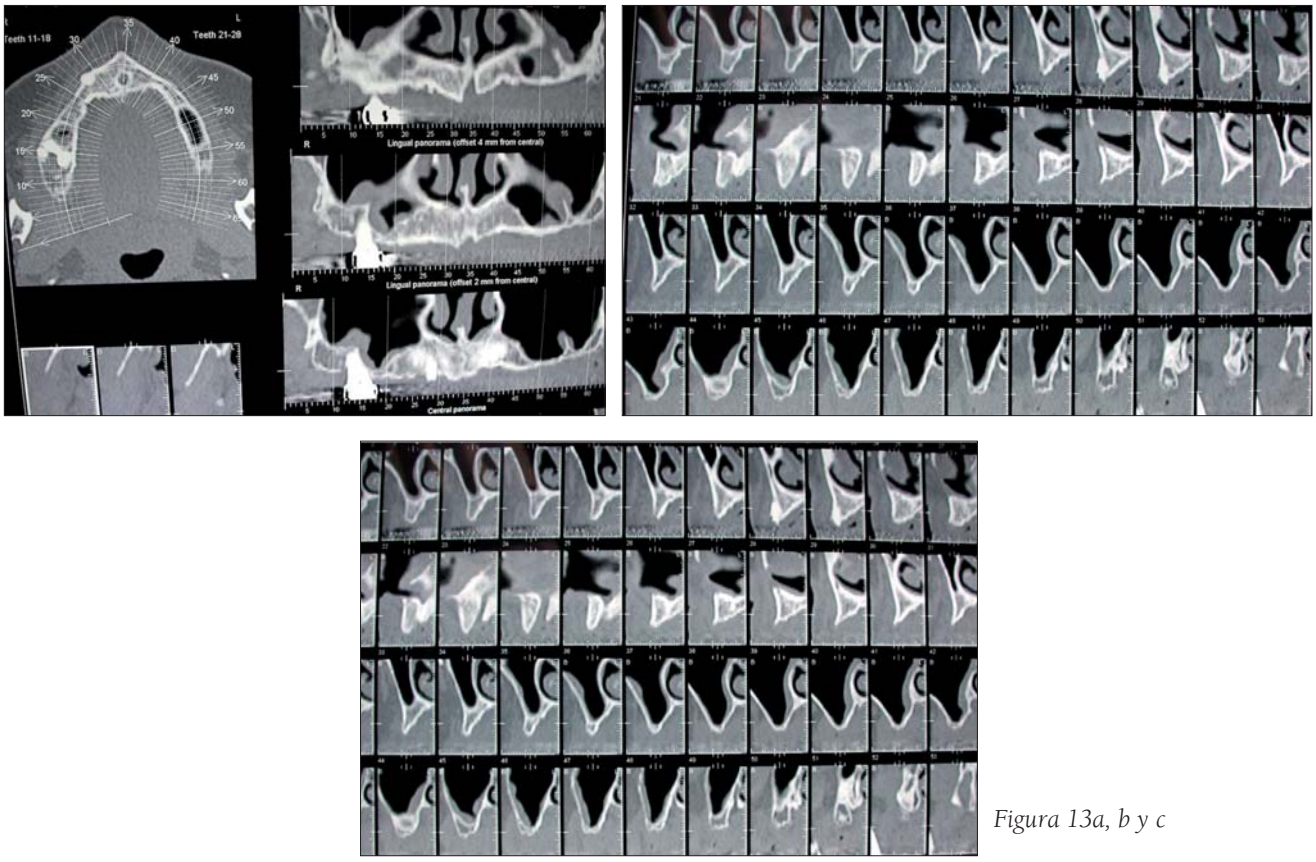

Figura 13a, b y c

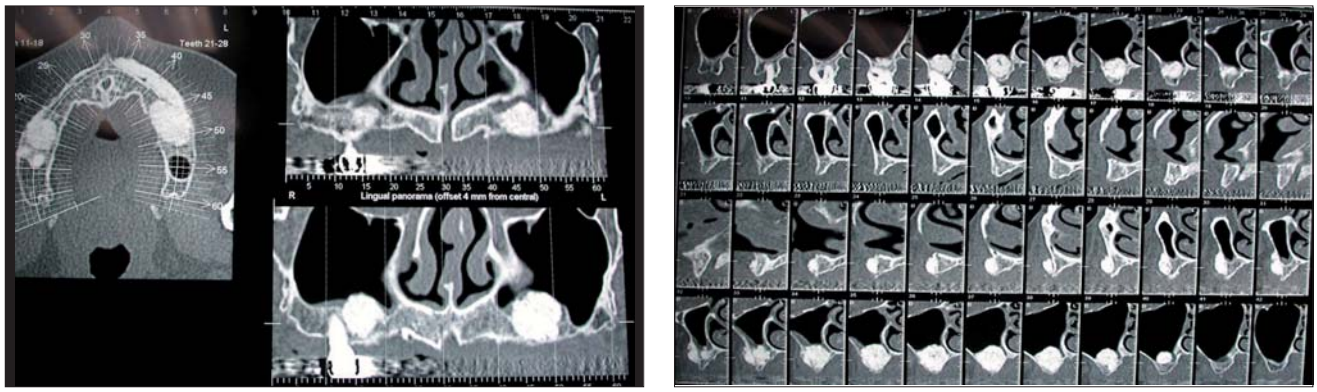

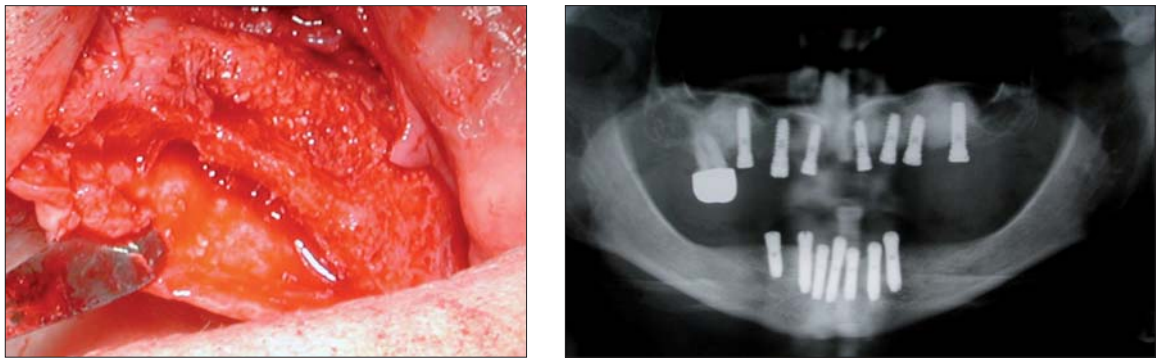

Figura 14a, b, c y d

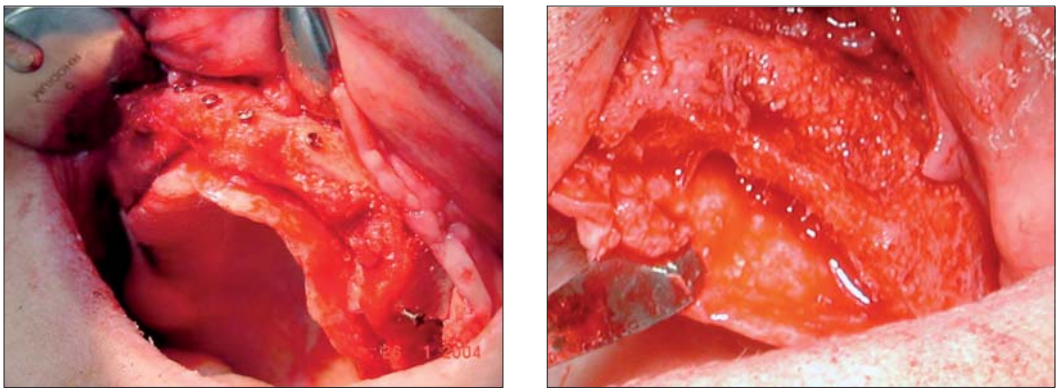

Figura 15a y b

Bibliografía

1. **Marinucci L, Lilli C, Baroni T, Becchetti E, Belcastro S, Balducci C, Locci P.** In vitro comparison of bioabsorbable an non-resorbable membranes in bone regeneration. Journal of periodontology. Jun 2001, 72; pp. 753-9.
2. **Faul BF, Horning GM, Hellstein JW, Schafer DR.** The osteoinductive potential of demineralised freeze-dried bone allograft in human non-orthotopic sites: a pilot study. Journal of periodontology. Aug 2001, 72; pp. 1064-8.
3. **Shanaman R, Filstein MR, Danetsh-Meyer MJ.** Localized ridge augmentation using GBR and platelet-rich plasma: case reports. International journal of Periodontics & restorative dentistry. Aug 2001, 21; pp. 345-55.
4. **Verfaille C.** Pluripotence of Mesenquimal Stem Cells derived from adult Marrow. Nature vol. 417, June 20, 2002.
5. **Prosper F, Verfaillie CM.** Adult stem cells. An Sist Sanit Navar, 2003 Sep-Dec; 26(3): 345-56.
6. **Zuk PA, Zhu M, Mizuno H, Huang J, Futrell JW et al.** Multilinage cells from human adipose tissue: Implications for cell- based therapies. Tissue Engineering 2001; 7: 211-228.
7. **García-Olmo D, García Arranz M, García LG, et al.** On for treatment of rectovaginal fistula in perianal Crohn's disease: a new cellbased therapy. Autologous Stem Cell Transplantati Sep; 18(5): 451-4. Int J Colorectal Dis. 2003;
8. **Gimble JM, Guilak F.** Differentiation potential of adipose derived adult stem (ADAS) cells. Curr Top Dev Biol. 2003; 58: 137-60.
9. **Rei Ogawa.** The importance of adipose-derived stem cells and vascularized tissue regeneration in the field of tissue transplantation. Current Stem Cell Research & Theraphy, 2006, 1; 13-20.
10. **Martínez-Estrada O, Muñoz-Santos Y, Julve J, Reina M, Vilaró S.** Human adipose tissue as a source of FLk-1+ cells: new method of differentiation and expansion. Cardiovascular Res 2005; 65: 328-333.
11. **Forbes SJ, Vig P, Poulsom R, Wright NA, Alison MR.** Adult stem cell plasticity: new pathways of tissue regeneration become visible. Clin Sci (Lond), 2002, 103(4): 355-69.